

Малоинвазивная костная аутопластика в лечении больных с несросшимися переломами и ложными суставами длинных костей конечностей

А.В.Скороглядов, Э.А.Атаев

Российский национальный исследовательский медицинский университет им. Н.И.Пирогова, кафедра травматологии, ортопедии и военно-полевой хирургии педиатрического факультета, Москва (зав. кафедрой — проф. А.В.Скороглядов)

Был пролечен 51 больной с несросшимися переломами и ложными суставами длинных костей конечностей огнестрельной этиологии. У 31 пациента основной группы было произведено оперативное вмешательство — костная аутопластика с применением технологии, разработанной авторами. Используя малоинвазивную технику, под контролем электронно-оптического преобразователя в зону несросшегося перелома или ложного сустава, по спице, вводили гибкое канюлированное сверло, затем вращательными движениями производили цилиндрическую резекцию рубцовой ткани на стыке линии излома. Образовавшуюся полость заполняли плотной спонгиозной тканью, взятой из гребня подвздошной кости. Данная технология позволила уменьшить сроки стационарного лечения в 2,6 раза, а сроки сращения — в 1,5 раза по сравнению с контрольной группой.

Ключевые слова: малоинвазивная костная аутопластика, несросшиеся переломы, огнестрельные переломы конечностей

Minimally Invasive Bone Autoplasty in the Treatment of Patients with Nonunion Fractures and Pseudoarthrosis Long Bones

A.V.Skoroglyadov, E.A.Ataev

Pirogov Russian National Research Medical University, Department of Traumatology, Orthopaedics and Military-Field Surgery of Pediatric Faculty, Moscow (Head of the Department — Prof. A.V.Skoroglyadov)

There were treated 51 patients with the delayed union and nonunions of gunshot genesis extremities. In the main group of 31 patients there was carried out bone autoplasty with the technology application, developed by the authors. Using minimally invasive techniques under the supervision of an electron-optical converter in the zone of the delayed union and nonunion, by the spoke there was introduced a flexible cannulated drill and rotary movements made cylindrical resection of scar tissue at the junction of the line break. The resulting cavity was filled with dense spongy tissue taken from the iliac crest. It is possible to reduce the period of hospital treatment by 2.6 times, and the terms of seam 1.5 times, compared with the control group.

Key words: minimally invasive bone autoplasty, nonunion fractures, gunshot fractures of extremities

Проблема лечения несросшихся переломов и ложных суставов является одной из наиболее актуальных проблем в современной хирургии.

После огнестрельных повреждений псевдоартрозы возникают у 3,1% раненых, а с применением высокоскоростных снарядов их частота возрастает в 8 раз [1]. Образующиеся при этом анатомо-функциональные нарушения конечностей в виде их укорочения и деформации, контрактур смежных суставов и нейротрофических расстройств являются в 11,6–44,9% случаев причиной стойкой инвалидности больных [2, 3].

Для корреспонденции:

Атаев Эльдар Алевдинович, аспирант кафедры травматологии, ортопедии и военно-полевой хирургии педиатрического факультета Российского национального исследовательского медицинского университета им. Н.И.Пирогова

Адрес: 117049, Москва, Ленинский пр-т, 8

Телефон: (495) 952-5461

E-mail: eld1983@mail.ru

Статья поступила 02.10.2012, принята к печати 19.12.2012

Ведущими факторами в патогенезе замедленной консолидации являются ухудшение кровоснабжения и стойкие гемоциркуляторные нарушения в поврежденном сегменте. Сложность проблемы заключается в полиморфности патологических состояний, приводящих к появлению ложных суставов или костных дефектов, в ограниченном количестве методов лечения, способных в короткие сроки полноценно восстановить поврежденную кость, и в недостаточной потенции естественной репаративной регенерации [4, 5].

Даже при высококвалифицированном хирургическом лечении частота несращения переломов, образования псевдоартрозов и неправильных сращений, по данным современной литературы, составляет 5–10% [6, 7].

После открытых повреждений частота несросшихся переломов и псевдоартрозов повышается и может достигать 30,4% [8].

Восстановление целостности несросшейся кости в условиях хронических нарушений регенераторных процессов

представляет собой трудную задачу, что связано с наличием сложных и взаимно отягощающих патологических изменений поврежденных тканей [9, 10].

Цель исследования — улучшить результаты хирургического лечения больных с несросшимися переломами и ложными суставами длинных костей конечностей посредством использования малоинвазивной костной аутопластики.

Пациенты и методы

Под нашим наблюдением находился 51 больной с несросшимися переломами и ложными суставами длинных костей конечностей огнестрельной этиологии в возрасте от 18 до 52 лет. Из них мужчин было 49 (96,1%), женщин — 2 (3,9%).

Все пациенты были разделены на две группы: основную ($n = 31$) и контрольную ($n = 20$). Средний возраст больных в основной группе составил $37,0 \pm 1,2$ года, в группе контроля — $36,7 \pm 1,3$ года.

По локализации переломов в обеих группах преобладали нарушения костной регенерации в диафизарной зоне: в основной — у 27 пациентов (87%), в контрольной — у 17 пациентов (85%).

По форме нарушения посттравматической регенерации костной ткани преобладали несросшиеся переломы: в основной группе — у 17 больных (54,8%), в контрольной группе — у 10 больных (50%).

В контрольной группе лечение осуществлялось по методике, предполагающей открытое освежение зоны замедленной консолидации или резекции ложного сустава с костной аутопластикой.

В основной группе мы применили разработанный нами способ лечения несросшихся переломов и ложных суставов длинных костей (патент РФ № 2359632 от 29.05.2007).

Для осуществления предлагаемого способа был использован набор инструментов, состоящий из остеоперфоратора для забора кости с поршневым механизмом, спиц стандартных диаметром 2 мм и гибкого канюлированного сверла. Способ лечения осуществляли следующим образом. Используя минимально инвазивную технику, под контролем электронно-оптического преобразователя (ЭОП), интраоперационно в зону несросшегося перелома или ложного сустава с учетом топографо-анатомических особенностей сегмента и локализации имплантата-фиксатора, по центру и перпендикулярно оси сегмента вводилась спица диаметром 2 мм. Затем через минимальный разрез (0,5–1 см) по спице и под контролем ЭОП вводилось гибкое канюлированное сверло и вращательными движениями производилась цилиндрическая резекция рубцовой ткани на стыке линии излома. Образовавшаяся цилиндрическая полость заполнялась плотной спонгиозной тканью, взятой из гребня подвздошной кости с помощью остеоперфоратора для забора кости. Костный аутоаутогенный трансплантат вводился с помощью цилиндрического тубуса и поршня. При этом внутренний диаметр остеоперфоратора должен превышать диаметр гибкого сверла на 1–2 мм. (При наличии дефекта костной ткани данная манипуляция должна повторяться несколько раз, до его заполнения). Затем накладывались швы на рану.

Результаты исследования и их обсуждение

Полученные результаты оценивались нами через 1, 3, 6 и 12 мес. Рентген-контроль производился на следующий день после операции, на 28–30-й день и через 2, 3, 6 и 12 мес. При проведении рентгенологического исследования спустя 1 мес выявлено увеличение плотности костной ткани, наличие «ростков» костной мозоли и уменьшение остеопороза в дистальных фрагментах поврежденной кости.

Для объективной оценки состояния регионарной гемодинамики на 10–12-е сутки после операции проводили реовазографическое исследование. Всего было обследовано 10 пациентов контрольной группы и 10 пациентов основной группы.

Реовазографический индекс у пациентов основной группы и группы сравнения был равен $0,45 \pm 0,017$ у.е. и $0,38 \pm 0,26$ у.е. соответственно. Пульсовой объем кровотока составил $0,62 \pm 0,03$ с⁻¹ и $0,53 \pm 0,02$ с⁻¹ соответственно. Соотношение восходящей части реограммы к длительности всей волны у пациентов основной группы составило $20,37 \pm 0,41\%$, а у пациентов контрольной группы — $15,79 \pm 0,63\%$. Различия между показателями двух групп были статистически достоверны ($p < 0,05$). К моменту удаления металлоконструкции реовазографический индекс у пациентов основной группы повысился до $0,54 \pm 0,032$, в то время как в группе сравнения этот показатель повысился лишь до $0,46 \pm 0,023$. Пульсовой объем кровотока увеличился в основной группе и группе сравнения до $0,68 \pm 0,027$ с⁻¹ и $0,59 \pm 0,033$ с⁻¹ соответственно ($p < 0,05$). Соотношение восходящей части реограммы к длительности всей волны в основной группе к моменту удаления фиксатора было равно $22,42 \pm 0,24\%$, а в группе сравнения — $18,07 \pm 0,69\%$ ($p < 0,05$).

Период стационарного лечения в основной группе составил $4,8 \pm 0,3$ дня, в контрольной группе — $12,5 \pm 2,1$ дня. Срок амбулаторного лечения в основной группе составил $101,5 \pm 7,5$ дня, в контрольной группе — $154,5 \pm 30,7$ дня.

Анализ ближайших и отдаленных результатов лечения в сроки от 6 мес до 1,5 лет 21 больного основной группы и 15 контрольной группы выявил у двух больных основной группы наличие неполной артрогенной сгибательно-разгибательной контрактуры коленного сустава. Однако оба пациента в настоящее время нагружают конечности практически полностью, а спустя год после операции возобновили трудовую деятельность. В контрольной группе отмечена контрактура коленного сустава у 6 пациентов, контрактура голеностопного сустава — у 3. В основной и контрольной группах восстановление трудоспособности наступило в сроки с достоверным различием. Снижение сроков восстановления трудоспособности в основной группе, учитывая сложный характер повреждений, подтверждает наше мнение об оптимизации сроков репаративного остеогенеза на его начальной, наиболее проблемной стадии. Несращение псевдоартроза в контрольной группе отмечено у 6 больных, тогда как в основной группе — у 1 больного с атрофическим ложным суставом большеберцовой кости огнестрельного генеза. Больному вновь было проведено малоинвазивное вмешательство: очищение



Рис. 4. Взятие ауто трансплантата из гребня подвздошной кости.

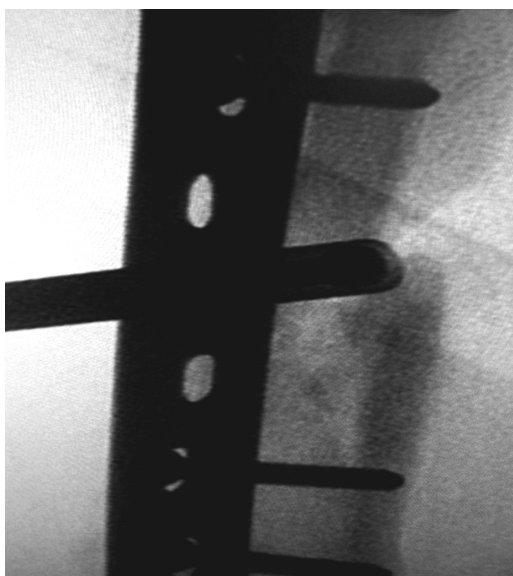


Рис. 5. Введение ауто трансплантата в заранее подготовленное ложе (рентгенограмма).

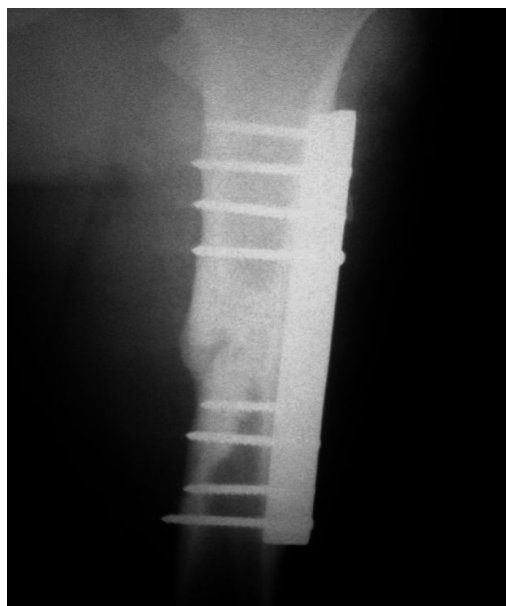


Рис.6. Полная консолидация отломков правой бедренной кости через 3,5 мес (рентгенограмма).

через 5 дней, осмотрен через 3,5 мес. На контрольной рентгенограмме пациента отмечается полная консолидация отломков, функция конечности сохранена в полном объеме (рис. 6).

Выводы

1. Иссечение основной массы рубцовой ткани на стыке отломков и аутопластика губчатой костной тканью, соответствующей дефекту, усиливает васкуляризацию, вызывая формирование новых периостально-медулярных сосудистых связей, сокращает сроки сращения.

2. Малоинвазивность метода, ручное удаление рубцовой ткани не вызывает нарушения васкуляризации мягких тканей и пристеночного ожога кости, как при использовании электродрели.

3. Применение предложенного способа аутопластики с использованием малоинвазивной технологии способствует улучшению кровоснабжения и кровенаполнения в зоне нарушенной посттравматической костной регенерации, уменьшению сроков стационарного лечения в 2,6 раза, а сроков сращения — в 1,5 раза в сравнении с контрольной группой.

Литература

1. Шаповалов В.М. Боевые повреждения конечностей: применение современных технологий и результаты лечения раненых // Травматол. и ортопед. России. 2006. №2. С.307–308.
2. Гюльназарова С.В., Манаев В.И., Реутов А.И. и др. Медицинская реабилитация инвалидов с последствиями переломов костей конечностей // Человек и его здоровье: Материалы VII Российского национального конгресса. СПб, 2002. Т. XVIII. С. 313.
3. Акрамов И.Ш., Арушанов А.М., Жуманов М.М., Хайдаров Н.С. Характеристика инвалидов с ложными суставами и дефектами длинных костей нижних конечностей. Актуальные проблемы: Тез. материалов науч.-практ. конф. Самарканд, 2001. С.61–62.
4. Омеляненко Н.П., Миронов С.П., Денисов-Никольский Ю.И. и др. Современные возможности оптимизации репаративной регенерации костной ткани // Вестн. травматол. и ортопед. им. Н.Н.Приорова. 2002. №4. С.85–88.
5. Tseng S.S., Lee M.A., Reddi A.H. Nonunions and the potential of stem cells in fracture-healing // J Bone Joint Surgery. 2008. V.90. №1. P. 92–98.
6. Mehmet Kocaoglu, Erkal Bilen F. Delayed Union and Nonunions // Armed Conflict Injuries to the Extremities. 2011. P. 355–373.
7. Копысова В.А., Каплун В.А., Светашов А.Н., Шашков В.В. Способы восстановительного хирургического лечения пациентов с дефектами и псевдоартрозами бедренной кости // Вестн. травматол. и ортопед. им. Н.Н.Приорова. 2010. № 4. С.65–70.
8. Фаддеев Д.И. Осложнения различных методов стабильного остеосинтеза длинных костей при политравме, их лечение и профилактика // Диагностика и лечение политравм: Материалы Всерос. конф. 8–10 сентября 1999 г. Ленинск-Кузнецкий, 1999. С.279–280.
9. Марков Д.А., Ван Кай, Левченко К.К., Стимуляция репаративного остеогенеза // Саратовский научно-мед. журн. 2007. №3. С.79–84.
10. Giannoudis P.V., Kanakaris N.K. Distal Femoral Non-union // Practical Procedures in Elective Orthopaedic Surg. 2012. Part 3. P.133–139.

Информация об авторе:

Скороглядов Александр Васильевич, доктор медицинских наук, профессор, заведующий кафедрой травматологии, ортопедии и военно-полевой хирургии педиатрического факультета Российского национального исследовательского медицинского университета им. Н.И.Пирогова
Адрес: 117049, Москва, Ленинский пр-т, 8
Телефон: (495) 952-5461
E-mail: traumaRSMU@gmail.com