

ДВУХЭТАПНАЯ ТЕНДОПЛАСТИКА СУХОЖИЛИЙ СГИБАТЕЛЕЙ ПАЛЬЦЕВ КИСТИ У ДЕТЕЙ С ЗАСТАРЕЛЫМИ ПОВРЕЖДЕНИЯМИ В ЗОНЕ ФИБРОЗНО-СИНОВИАЛЬНЫХ КАНАЛОВ

А. В. Александров^{1,2} ✉, В. В. Рыбченко², Н. В. Львов¹, Н. Е. Александрова¹, А. М. Палинкаш²

¹ Детская городская клиническая больница № 13 имени Н. Ф. Филатова, Москва

² Российский национальный исследовательский медицинский университет имени Н. И. Пирогова, Москва

Двухэтапная тендопластика — хорошо разработанный метод лечения застарелых повреждений сухожилий глубоких сгибателей пальцев кисти, однако его применение в детской кистевой хирургии ограничивается отсутствием адаптированных для детей эндопротезов сухожилий. В статье описана модификация метода двухэтапной тендопластики Паневой-Холевич и Hunter с использованием оригинальных силиконовых эндопротезов овального сечения, армированных лавсановой лентой, четырех типоразмеров, соответствующих различным возрастным группам. Были прооперированы 34 ребенка в возрасте 1,5–17 лет, у 12 из них (8 мальчиков и 4 девочек) были оценены отдаленные результаты лечения по шкале Total Active Motion (срок наблюдения — 30 мес.). Средний активный объем движений поврежденного пальца в группе мальчиков составил 178,8°, в группе девочек — 218,8°. Хорошие результаты лечения (TAM %) были отмечены у всех девочек (в среднем 84,3 %), а также у мальчиков, которым оперировали IV и V пальцы (в среднем 80,0 %). У мальчиков, которым оперировали II и III пальцы, наблюдали хорошие и плохие результаты (в среднем 67,0 %). Предложенный метод двухэтапной тендопластики при застарелых повреждениях сухожилий в области фиброзно-синовиальных каналов у детей позволяет достичь хорошего результата с минимальными осложнениями и приемлемым донорским дефицитом.

Ключевые слова: двухэтапная тендопластика, сухожильные силиконовые эндопротезы, сухожилия глубоких сгибателей пальцев кисти, застарелые повреждения

✉ Для корреспонденции: Александров Александр Владимирович
ул. Садовая-Кудринская, д. 15, г. Москва, 123001; alexmicrosur@mail.ru

Статья поступила: 28.09.2016 Статья принята к печати: 17.10.2016

TWO-STAGE REPAIR OF FINGER FLEXOR TENDONS IN CHILDREN WITH CHRONIC TENDON RUPTURES IN FIBRO-SYNOVIAL CHANNELS

Aleksandrov AV^{1,2} ✉, Rybchenok VV², Lvov NV¹, Aleksandrova NE¹, Palinkash AM²

¹ Filatov Children's Municipal Clinical Hospital No. 13, Moscow, Russia

² Pirogov Russian National Research Medical University, Moscow, Russia

Two-stage repair is a well-developed method that is commonly used to repair chronic ruptures of flexor digitorum profundus tendons. However, its use in pediatric hand surgery is limited due to the absence of tendon implants adapted for children. The article describes a modified Paneva-Holevich/Hunter technique for two-stage tendon reconstruction using original, oval, Lavsan-reinforced silicone prosthetic implants of four sizes (depending on patients' age). The surgery was performed in 34 children aged 1.5–17 years. Long-term outcomes were assessed in 12 patients (8 boys and 4 girls) using the Total Active Motion scale. The follow-up period was 30 months. The average active range of motion accounted for 178.8° in boys and 218.8° in girls. The results of treatment (TAM %) were considered good in all the girls (average score of 84.3 %), and in those boys who received surgery for fingers IV and V (average score of 80.0 %). The boys who received tendon repair for fingers II and III had "good" and "poor" results (average score of 67.0 %). The proposed method of two-stage tendon repair of chronic tendon ruptures in fibro-synovial channels in children was shown to provide good results with minimal complication rates and acceptable donor site deficiency.

Keywords: two-stage tendon repair, tendon silicone prosthetic implants, tendons of flexor digitorum profundus, chronic ruptures

✉ Correspondence should be addressed: Aleksander Aleksandrov
ul Sadovaya-Kudrinskaya, d. 15, Moscow, Russia, 123001; alexmicrosur@mail.ru

Received: 28.09.2016 Accepted: 17.10.2016

Восстановление сухожилий глубоких сгибателей пальцев кисти при застарелых повреждениях у детей остается актуальной проблемой современной детской кистевой хирургии. Это относительно редкая травма [1], однако ее последствия бывают крайне негативными для детей. Отдаленные результаты лечения остаются неудовлетворительными и для хирургов в силу ряда причин: сложности первичной диагностики и значительного числа (до 30 %)

пропущенных повреждений сухожилий; малого диаметра сухожилий, который исключает применение многонитевого сухожильного шва и достижение желаемой прочности восстановленного сухожилия. Кроме того, отсутствие кооперации и мотивации у пациентов младшего возраста исключает раннюю активную реабилитацию [2, 3].

Наибольшую сложность представляют повреждения сухожилий сгибателей пальцев во второй анатомической

зоне. Эта зона начинается от дистальной ладонной складки (на уровне кольцевидной связки A1) и заканчивается серединой средней фаланги пальцев. Здесь поверхностный и глубокий сгибатели образуют перекрест и проходят в узком фиброзно-синовиальном канале. Особенностью этой зоны является высокий риск образования рубцов после хирургической реконструкции, что препятствует нормальному скольжению сухожилий [4–6]. Bunell [7] называл эту зону «критической», или «ничейной землей» (no man's land) (рис. 1).

Двухэтапная тендопластика является признанным методом восстановления сухожилий глубоких сгибателей при обширных рубцовых изменениях тканей в зоне фиброзно-синовиального канала, для него разработаны различные модификации [8–17]. Однако применение этого метода в детской кистевой хирургии затрудняется отсутствием эндопротезов, подходящих для детей. В результате накопления собственного опыта лечения методами Паневой-Холевич [9, 10] и Hunter [8, 12] мы разработали оригинальную методику двухэтапной тендопластики с использованием созданных нами совместно с ООО «Медсил» силиконовых сухожильных имплантатов овального сечения, армированных лавсановой лентой. Предусмотрены четыре типоразмера для детей различного возраста и возможность адаптировать существующие протоколы послеоперационной пассивной и активной реабилитации для работы с детьми, которым установлены наши эндопротезы. В настоящее время разработка патентуется.

Все вышесказанное определило цель исследования, которая заключалась в оценке эффективности лечения застарелых повреждений сухожилий глубоких сгибателей пальцев кисти у детей с использованием модифицированной двухэтапной тендопластики и разработанных эндопротезов.

МАТЕРИАЛ И МЕТОДЫ

В 2010–2016 гг. в Отделении реконструктивной микрохирургии Детской городской клинической больницы № 13

имени Н. Ф. Филатова (Москва) находились на лечении 34 пациента в возрасте от 1,5 до 17 лет с застарелыми повреждениями сухожилий глубоких сгибателей пальцев кисти в зоне фиброзно-синовиального канала. Наиболее частыми причинами травм сухожилий были повреждения ножом ($n = 18$), кромкой металлического забора ($n = 11$) и стеклом ($n = 5$). Давность с момента травмы составила 54–90 дней.

Всем детям была выполнена двухэтапная тендопластика сухожилий глубоких сгибателей. Хирургическое лечение включало два этапа реконструкции.

На первом этапе мы использовали зигзагообразный разрез по Брюнеру (рис. 2), обеспечивающий широкий доступ к фиброзно-синовиальному каналу. Канал вскрывали, удаляли рубцовые ткани и остатки сухожилий. Кольцевидные связки A-2 и A-4 сохраняли или создавали заново. В отличие от методик Паневой-Холевич и Hunter после выделения центральных концов поврежденных сухожилий поверхностного и глубокого сгибателей сшивали их бок-в-бок с последующей фиксацией к фиброзным тканям в проекции основания проксимальной фаланги в состоянии умеренного напряжения. Это позволило повысить эластичность, улучшить сократительную функцию поврежденных мышц сгибателей и избежать эффекта «тенотомии мышц». Под сохраненные или реконструированные кольцевидные связки проводили силиконовый эндопротез: его дистальный конец фиксировали к ногтевой фаланге под культей сухожилия глубокого сгибателя, а проксимальный конец располагали свободно под сухожилиями сгибателей на ладони (рис. 3). Далее выполняли иммобилизацию в тыльной гипсовой лонгете в течение 4 недель. Пассивная разработка движений, целью которой являлось достижение полного объема пассивного сгибания в суставе оперированного пальца, начиналась сразу после первого этапа реконструкции.

Второй этап реконструкции выполняли через 2–2,5 мес. Доступ осуществляли через разрезы на ногтевой фаланге, ладонной поверхности кисти и средней трети предплечья (рис. 4). Из последнего выделяли и пересекали

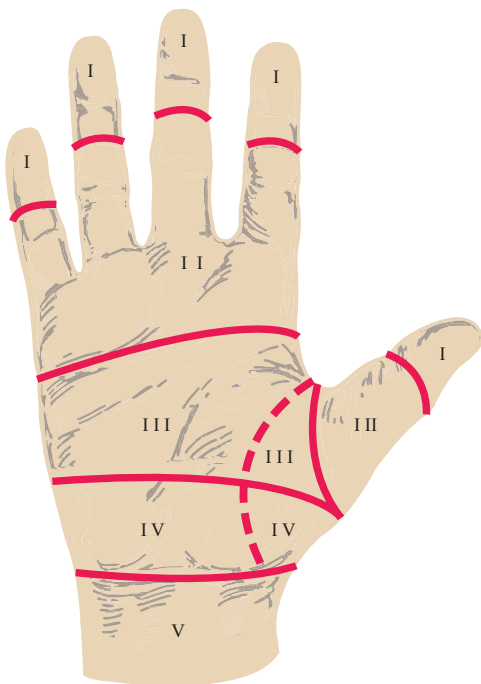


Рис. 1. Расположение второй анатомической зоны кисти (no man's land)

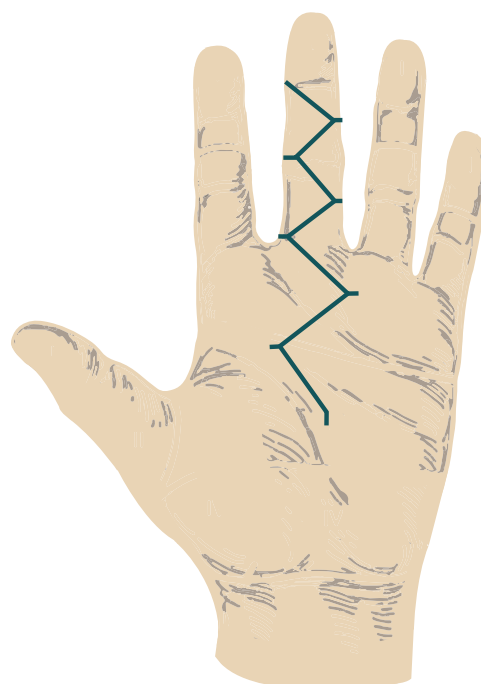


Рис. 2. Зигзагообразный разрез по Брюнеру

сухожилие поверхностного сгибателя, которое выводили на кисть. Используя эндопротез в качестве проводника, ауто трансплантат внутриканоально выводили на ногтевую фалангу, где фиксировали трансоссально. Избыток фиброзно-синовиального канала иссекали в проксимальном направлении для обеспечения свободного движения ауто трансплантата. Проксимальный сухожильный шов выполняли по методике Пульвертафта. Натяжение трансплантата регулировали таким образом, чтобы реконструированный палец удерживался несколько более согнутым, чем соседний палец, расположенный ульнарно.

В послеоперационном периоде проводилась иммобилизация в тыльной гипсовой лонгете (сгибание в лучезапястном суставе — 30°, пястно-фаланговых суставах — 70°) в течение 5 недель. Разработка движений и физиолечение начинались с третьих послеоперационных суток. В программе реабилитации использовалась методика ранней активно-пассивной мобилизации.

Результаты лечения оценивали по шкале TAM (Total Active Motion). Общий объем движений определялся суммой углов активного сгибания в суставах оперированного

пальца. Оценку рассчитывали как отношение TAM поврежденного пальца к TAM здорового пальца, умноженное на 100 %. Оценка 100 % — «отлично»; 75–99 % — «хорошо»; 50–74 % — «удовлетворительно»; <50 % — «плохо». Из 34 детей отдаленные результаты проследили у 12 пациентов (срок наблюдения составил 30 мес.).

РЕЗУЛЬТАТЫ ИССЛЕДОВАНИЯ

В таблице представлена оценка отдаленных результатов лечения у 12 детей с застарелыми повреждениями сухожилий глубоких сгибателей пальцев кисти по объему активных движений по шкале TAM. Активный объем движений поврежденного пальца по абсолютному значению показателя TAM° в группе девочек на 40° выше, чем в группе мальчиков. Отличные результаты — у мальчиков, которым оперировали IV и V пальцы (средний показатель — 80 %), хорошие и плохие — у детей, которым оперировали II и III пальцы (средний показатель — 67 %). В группе девочек хороший результат реконструкции (84 %) отмечен во всех случаях тендопластики.

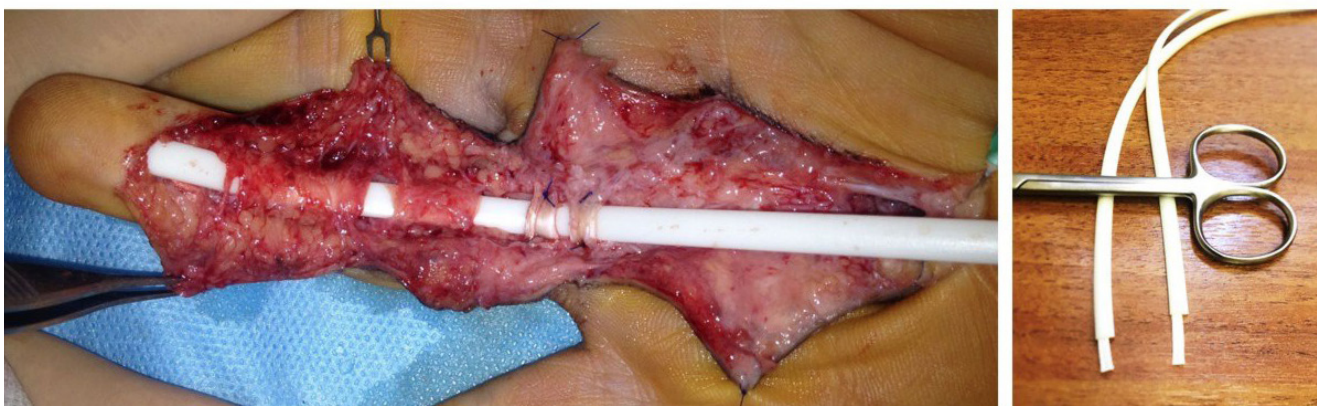


Рис. 3. Первый этап тендопластики застарелых повреждений сухожилий глубоких сгибателей пальцев кисти: фиксация силиконового эндопротеза

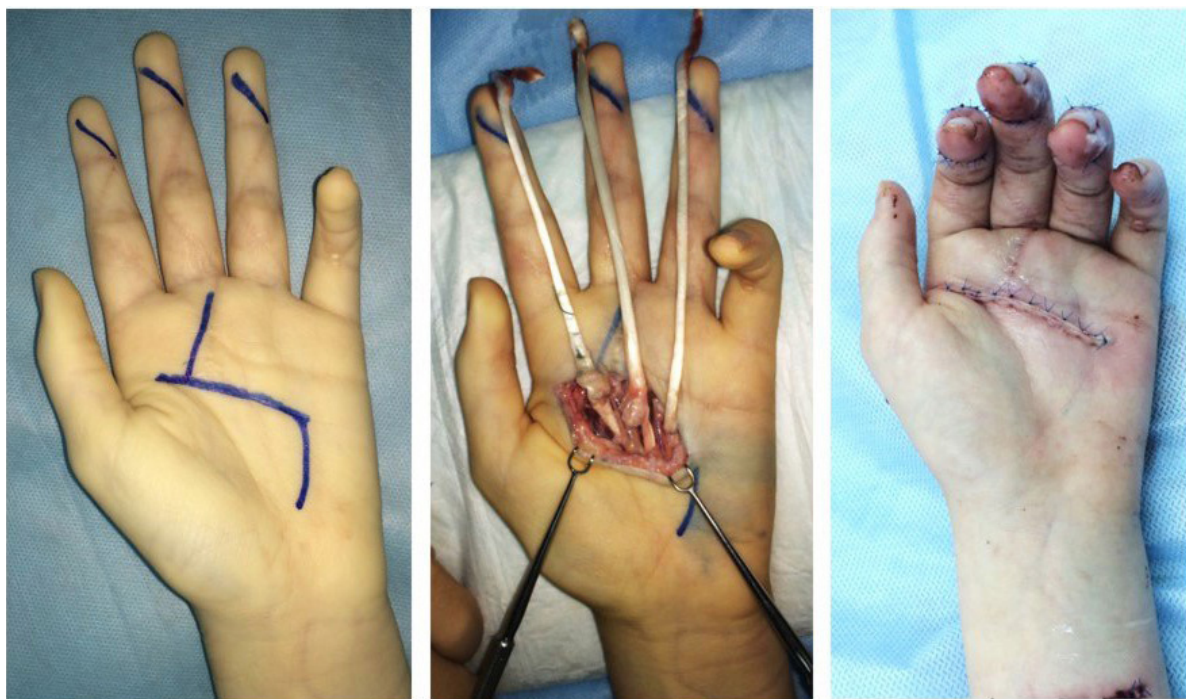

Рис. 4. Второй этап тендопластики застарелых повреждений сухожилий глубоких сгибателей пальцев кисти: фиксация ауто трансплантата

Отдаленные результаты хирургического лечения детей с застарелыми повреждениями сухожилий глубоких сгибателей пальцев кисти методом двухэтапной тендопластики с использованием силиконовых эндопротезов сухожилий (оценка по шкале Total Active Motion)

№ п/п	Возраст	Палец	TAM°	TAM %
Мальчики				
1	3,0	III	115,0	44,0
2	3,0	II	210,0	67,0
3	3,3	III	180,0	69,0
4	4,0	IV	190,0	79,0
5	5,0	IV	185,0	86,0
6	12	II	195,0	72,0
7	15	V	195,0	75,0
8	17	II, III	160,0	44,0
M	7,8	-	178,8	67,0
Девочки				
9	2,3	IV	200,0	81,0
10	4,0	II, III	195,0	75,0
11	4,5	V	230,0	85,0
12	12	III	250,0	96,0
M	5,7	-	218,8	84,3

ОБСУЖДЕНИЕ РЕЗУЛЬТАТОВ

Двухэтапная тендопластика при застарелых повреждениях сухожилий сгибателей пальцев кисти у взрослых является детально разработанным методом в отношении всех технических и тактических аспектов, включая протоколы послеоперационной реабилитации. Однако в случае с детьми дело обстоит несколько иначе. Характерной анатомической особенностью детей является малый размер сухожилий сгибателей и фиброзно-синовиального канала. У детей младшего возраста помимо этого есть еще и поведенческая особенность, которая заключается в их низкой способности к кооперации. Важно, что разработанные оригинальные калиброванные по возрасту пациента

силиконовые сухожильные эндопротезы, армированные лавсановой лентой, позволили адаптировать существующие протоколы послеоперационной разработки движений к низким кооперационным возможностям детей.

ВЫВОДЫ

Использование метода двухэтапной тендопластики в модификации нашей клиники с использованием оригинальных силиконовых эндопротезов сухожилий, а также адаптация протоколов реабилитации к поведенческим особенностям детей и их тщательное соблюдение позволили получить хорошие отдаленные результаты лечения независимо от возраста и пола пациентов.

Литература

- Nietosvaara Y, Lindfors NC, Palmu S, Rautakorpi S, Ristaniemi N. Flexor tendon injuries in pediatric patients. *J Hand Surg Am.* 2007 Dec; 32 (10): 1549–57.
- Höllwarth M, Haberlik A. [Flexor tendon injuries in childhood]. *Z Kinderchir.* 1985 Oct; 40 (5): 294–8. German.
- Fitoussi F, Lebellec Y, Frajman JM, Penneçot GF. Flexor tendon injuries in children: factors influencing prognosis. *J Pediatr Orthop.* 1999 Nov–Dec; 19 (6): 818–21.
- O'Connell SJ, Moore MM, Strickland JW, Fraizer GT, Dell PC. Results of zone I and zone II flexor tendon repairs in children. *J Hand Surg Am.* 1994 Jan; 19 (1): 48–52.
- Berndtsson L, Ejeskär A. Zone II flexor tendon repair in children. A retrospective long term study. *Scand J Plast Reconstr Surg Hand Surg.* 1995 Mar; 29 (1): 59–64.
- Birnie RH, Idler RS. Flexor tenolysis in children. *J Hand Surg Am.* 1995 Mar; 20 (2): 254–7.
- Bunnell S. *Surgery of the hand.* 3rd ed. Philadelphia: JB Lippincott; 1956. p. 712.
- Hunter JM, Salisbury RE. Flexor-tendon reconstruction in severely damaged hands. A two-stage procedure using a silicon-Dacron reinforced gliding prosthesis prior to tendon grafting. *J Bone Joint Surg Am.* 1971 Jul; 53 (5): 829–58.
- Paneva-Holevich E. Two-stage reconstruction of the flexor tendons. *Int Orthop.* 1982; 6 (2): 133–8.
- Панева-Холевич Е. Двухэтапная сухожильная пластика по методу Паневой-Хантер. В сб.: Труды IV Всесоюзного съезда травматологов-ортопедов. М.; 1982. С. 231–3.
- Wehbé MA, Mawr B, Hunter JM, Schneider LH, Goodwyn BL. Two-stage flexor-tendon reconstruction. *J Bone Joint Surg Am.* 1986 Jun; 68 (5): 752–63.
- Amadio PC, Wood MB, Cooney WP 3rd, Bogard SD. Staged flexor tendon reconstruction in the fingers and hand. *J Hand Surg Am.* 1988 Jul; 13 (4): 559–62.
- Amadio PC. Staged flexor tendon reconstruction in children. *Ann Chir Main Memb Super.* 1992; 11 (3): 194–9.
- Soucacos PN. Two-stage flexor tendon reconstruction using silicone rods. In: Vastamaki M, editor. *Current Trends in Hand Surgery.* Amsterdam: Elsevier; 1995. P. 353–7.
- Soucacos PN. Secondary flexor tendon repair. In: Duparc S, editor. *Textbook on Techniques in Orthopaedic Surgery and Traumatology.* Paris: Elsevier SAS; 2000. P. 55–340.
- Beris AE, Darlis NA, Korompilias AV, Vekris MD, Mitsionis GI, Soucacos PN. Two-stage flexor tendon reconstruction in zone II using a silicone rod and a pedicled intrasynovial graft. *J Hand Surg Am.* 2003 Jul; 28 (4): 652–60.
- Дейкало В. П. Медицинская реабилитация пострадавших с застарелыми повреждениями сухожилий сгибателей пальцев кисти методом двухэтапной сухожильной пластики. *Новости хирургии.* 2005; 13 (1–4): 65–9.

References

1. Nietosvaara Y, Lindfors NC, Palmu S, Rautakorpi S, Ristaniemi N. Flexor tendon injuries in pediatric patients. *J Hand Surg Am.* 2007 Dec; 32 (10): 1549–57.
2. Höllwarth M, Haberlik A. [Flexor tendon injuries in childhood]. *Z Kinderchir.* 1985 Oct; 40 (5): 294–8. German.
3. Fitoussi F, Lebellec Y, Frajman JM, Penneçot GF. Flexor tendon injuries in children: factors influencing prognosis. *J Pediatr Orthop.* 1999 Nov–Dec; 19 (6): 818–21.
4. O'Connell SJ, Moore MM, Strickland JW, Fraizer GT, Dell PC. Results of zone I and zone II flexor tendon repairs in children. *J Hand Surg Am.* 1994 Jan; 19 (1): 48–52.
5. Berndtsson L, Ejeskär A. Zone II flexor tendon repair in children. A retrospective long term study. *Scand J Plast Reconstr Surg Hand Surg.* 1995 Mar; 29 (1): 59–64.
6. Birnie RH, Idler RS. Flexor tenolysis in children. *J Hand Surg Am.* 1995 Mar; 20 (2): 254–7.
7. Bunnell S. *Surgery of the hand.* 3rd ed. Philadelphia: JB Lippincott; 1956. p. 712.
8. Hunter JM, Salisbury RE. Flexor-tendon reconstruction in severely damaged hands. A two-stage procedure using a silicon-Dacron reinforced gliding prosthesis prior to tendon grafting. *J Bone Joint Surg Am.* 1971 Jul; 53 (5): 829–58.
9. Paneva-Holevich E. Two-stage reconstruction of the flexor tendons. *Int Orthop.* 1982; 6 (2): 133–8.
10. Paneva-Holevich E. Dvukhetapnaya sukhozhil'naya plastika po metodu Panevoy-Hunter. In: *Trudy IV Vsesoyuznogo s'ezda travmatologov-ortopedov.* Moscow; 1982. P. 231–3. Russian.
11. Wehbé MA, Mawr B, Hunter JM, Schneider LH, Goodwyn BL. Two-stage flexor-tendon reconstruction. *J Bone Joint Surg Am.* 1986 Jun; 68 (5): 752–63.
12. Amadio PC, Wood MB, Cooney WP 3rd, Bogard SD. Staged flexor tendon reconstruction in the fingers and hand. *J Hand Surg Am.* 1988 Jul; 13 (4): 559–62.
13. Amadio PC. Staged flexor tendon reconstruction in children. *Ann Chir Main Memb Super.* 1992; 11 (3): 194–9.
14. Soucacos PN. Two-stage flexor tendon reconstruction using silicone rods. In: Vastamaki M, editor. *Current Trends in Hand Surgery.* Amsterdam: Elsevier; 1995. P. 353–7.
15. Soucacos PN. Secondary flexor tendon repair. In: Duparc S, editor. *Textbook on Techniques in Orthopaedic Surgery and Traumatology.* Paris: Elsevier SAS; 2000. P. 55–340.
16. Beris AE, Darlis NA, Korompilias AV, Vekris MD, Mitsionis GI, Soucacos PN. Two-stage flexor tendon reconstruction in zone II using a silicone rod and a pedicled intrasynovial graft. *J Hand Surg Am.* 2003 Jul; 28 (4): 652–60.
17. Deykalo VP. Meditsinskaya reabilitatsiya postradavshikh s zastarelymi povrezhdeniyami sukhozhil'nykh sgibateley pal'tsev kisti metodom dvukhetapnoy sukhozhil'noy plastiki. *Novosti khirurgii.* 2005; 13 (1–4): 65–9. Russian.