

МНОЖЕСТВЕННАЯ РЕПЛАНТАЦИЯ ЗУБОВ

А. В. Иващенко¹, И. М. Федяев², А. Е. Яблоков²✉, И. Н. Колганов², Е. И. Баландин³, В. П. Тлустенко²

¹ Инновационный стоматологический центр, Самара

² Самарский государственный медицинский университет, Самара

³ Медицинский университет «Реавиз», Самара

В настоящее время одной из альтернатив операции удаления зуба является реплантация. Методика позволяет сохранить зуб, подлежащий удалению, который в последующем может служить опорой для различных ортопедических конструкций. Показаниями к реплантации зуба являются: наличие очага инфекции в периапикальной области при неэффективности консервативных методов лечения, невозможность проведения резекции верхушки корня и т. д. У пациентки С., обратившейся с жалобами на частичное отсутствие зубов, были выявлены значительные разрушения коронковой части зубов верхней и нижней челюстей. После удаления с последующей реплантацией через 3 месяца была выполнена ортопантомограмма. На рентгенографии выявлено равномерное заполнение корневых каналов цементом по всей длине и состоятельная трабекулярная костная ткань в области верхушек корней реплантированных зубов. С опорой на реплантируемые зубы были установлены несъемные металлокерамические конструкции. В последующем проведено протезирование съемными ортопедическими протезами. По результатам проведенного лечения и анализа рентгенологических данных за двухлетний срок наблюдения нами было установлено отсутствие патологической подвижности у реплантированных зубов, состоятельность костной ткани в области их верхушек и стабильность ортопедических конструкций, опорой для которых послужили реплантированные зубы.

Ключевые слова: реплантация зуба, резекция верхушки корня, удаление зуба, протезирование

✉ **Для корреспонденции:** Яблоков Алексей Евгеньевич
ул. Ново-Вокзальная, д. 167А, кв. 61, г. Самара, 443016; s1131149@yandex.ru

Статья получена: 04.04.2018 **Статья принята к печати:** 10.04.2018

DOI: 10.24075/vrgmu.2018.030

INTENTIONAL REPLANTATION OF MULTIPLE TEETH

Ivashchenko AV¹, Fedyayev IM², Yablokov AE²✉, Kolganov IN², Balandin EI³, Tlustenko VP²

¹ Innovative Dental Center, Samara

² Samara State Medical University, Samara

³ Medical University Reaviz, Samara

One of the alternatives to permanent tooth removal is intentional reimplantation. A tooth saved by reimplantation can later serve as a support for various types of dental prostheses. Tooth replantation is indicated if there is an infection in the periapical area unresponsive to conservative treatment or apicoectomy is not possible, etc. The female patient S. presented with missing teeth and significant coronal decay both on the upper and lower jaws. Three months after the teeth had been extracted and reimplanted, the patient underwent another panoramic radiography scan. On the post-op orthopantomogram the dental cement appeared evenly distributed in the root canals and the trabecular bone tissue was rebuilding in the periapical area of the replanted teeth. Later, we installed fixed dental porcelain-fused-to-metal prostheses supported by the replanted teeth. The patient also received removable dentures. A 2-year follow-up showed no signs of pathologic mobility in the replanted teeth, robust trabecular tissue regeneration in the periapical area and stability of dental prostheses supported by the replanted teeth.

Keywords: tooth reimplantation, apicoectomy, tooth extraction, prosthodontics

✉ **Correspondence should be addressed:** Alexey E. Yablokov
Novo-Vokzalnaya 167A, kv. 61, Samara, 443016; s1131149@yandex.ru

Received: 04.04.2018 **Accepted:** 10.04.2018

DOI: 10.24075/brsmu.2018.030

Реплантация — возвращение удаленного зуба в его же альвеолу. Зуб, подлежащий реплантации, должен иметь хорошо сохранившуюся коронку и не иметь в значительной степени расходящихся или искривленных корней [1–4]. Данная методика позволяет в дальнейшем использовать реплантированный зуб для покрытия его металлокерамической, цельнолитой или штампованной коронкой [5–6]. Прогноз жизнеспособности реплантированного зуба наиболее благоприятный при периодонтальном и наименее — при остеоидном типе приживления. Функция пересаженого зуба сохраняется от года до 3 лет и более. Наиболее длительные сроки отмечаются при пересадке здорового зуба, случайно удаленного или вывихнутого из лунки [7–9].

Дальнейшее научно-практическое совершенствование проведения операций реплантации зубов позволит решать проблемы частичного отсутствия зубов на новом уровне [10–12]. Целью работы было изучение особенности регенерации костной ткани в периапикальной зоне у реплантируемых зубов.

Описание клинического случая

Пациентка С., 41 год, обратилась с жалобами на частичное отсутствие зубов. В результате осмотра полости рта и анализа ортопантомограммы были выявлены значительные разрушения коронковой части зубов верхней и нижней

челюстей 1.1, 1.2, 1.3, 1.4, 1.6, 2.4, 2.5, 2.7, 3.2, 3.4, 3.7, 4.3, 4.4, 4.5, 4.6 (рис. 1).

На основании полученных данных было принято решение об удалении зубов 1.2, 1.4, 1.6, 2.4, 2.5, 2.7, 3.1, 3.2, 3.7, 4.1, 4.3, 4.6 и реплантации зубов 1.1, 1.3, 3.4, 4.4, 4.5. Под местной анестезией Septanest 1 : 100 000 (1,7мл.) (Septodont, Франция) в проекцию указанных зубов за несколько посещений провели их удаление. Пациентке предложили провести реплантацию одномоментно с удалением зубов. Экстракцию реплантируемых зубов 1.1, 1.3, 3.4, 4.4 проводили щадяще, с максимальным сохранением тканей периодонта и надкостницы. В процессе удаления зуба 4.5 были повреждены дистальная часть надкостницы, частично костная ткань и периодонт. После удаления корней указанных зубов провели внеротовую резекцию верхушек корней с ретроградным пломбированием корневых каналов цементом. Затем пациентке предложили провести реплантацию зубов 1.1, 1.3, 3.4, 4.4, 4.5 с последующей установкой штифтовых вкладок и дальнейшим ортопедическим лечением. Через 3 месяца после реплантации выполнили ортопантограмму (рис. 2). В результате рентгенографии выявили равномерное заполнение корневых каналов цементом по всей длине и состоятельную

трабекулярную костную ткань в области верхушек корней реплантированных зубов. С опорой на реплантируемые зубы были установлены несъемные металлокерамические конструкции. В последующем проведено протезирование съемными ортопедическими протезами. Также были изготовлены несъемные металлокерамические конструкции. Съемное протезирование было выполнено с применением частичных съемных протезов на верхнюю и нижнюю челюсти. При изготовлении протеза было использовано армирование хром-кобальт-никелевым сплавом.

По прошествии 2 лет в результате контрольного осмотра было установлено отсутствие патологической подвижности у реплантированных зубов, пациентка жалоб не предъявляла. На интраоральных визиографических снимках зубов 1.1, 1.2, 1.3, 3.4 выявлена состоятельная трабекулярная костная ткань в проекции верхушек корней, очагов воспаления не обнаружено (рис. 3 А, Б).

Обсуждение клинического случая

За период наблюдения периодонтальное пространство прослеживалось на всем протяжении поверхности корней зубов 1.1–1.3. После проведения реплантации признаки

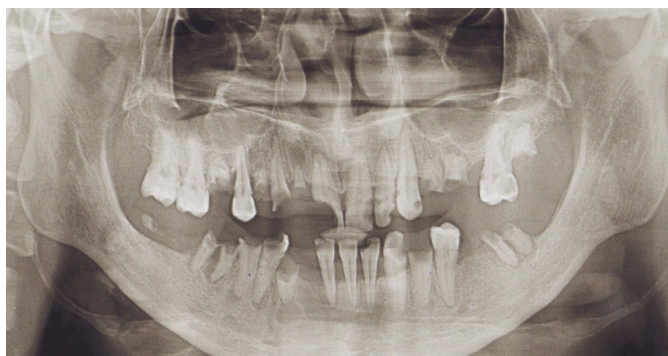

Рис. 1. Ортопантограмма пациентки С., 41 год, на момент начала лечения

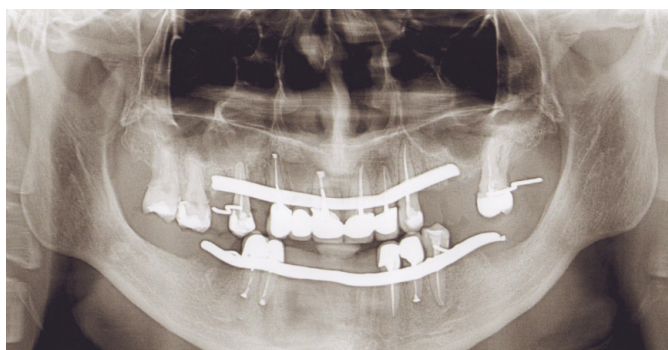


Рис. 2. Ортопантограмма той же пациентки через 3 месяца после реплантации

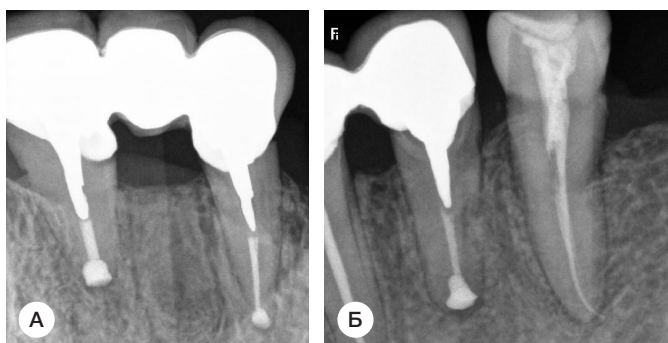

Рис. 3. (А, Б). Прицельная рентгенография реплантированных зубов 1.1–1.3, 3.4 у той же пациентки

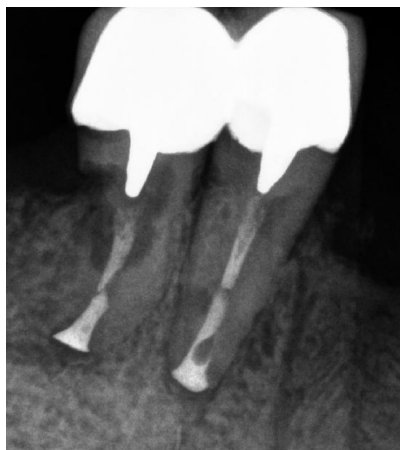

Рис. 4. Прицельная рентгенография реплантированных зубов 4.4, 4.5 у той же пациентки

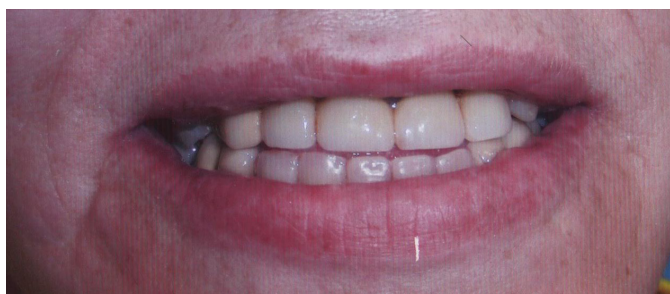

Рис. 5. Та же пациентка. Общий вид рта после установки ортопедических конструкций на реплантированные зубы. Период наблюдения длился 2 года

патологии костной ткани в области корней указанных зубов отсутствовали. Данное наблюдение позволяет сделать предположение о наличии процесса фиброостеоинтеграции данных зубов.

При проведении прицельной рентгенографии 4.4, 4.5 зубов (рис. 4) в области зуба 4.5 были выявлены очаги деминерализации корня, а также сглаживание периодонтальной щели на дистальных участках, отсутствие очага воспаления в области верхушки корня. При пальпации указанных зубов, определялась их стабильность, патологическая подвижность отсутствовала. Данный негативный результат реплантации связан, по нашему мнению, с травматичным удалением корней этих зубов, так как проведение экстракции зуба 4.5 сопровождалось значительным повреждением тканей периодонта и надкостницы.

Выводы

По результатам проведенного лечения и анализа рентгенологических данных за двухлетний срок наблюдения (рис. 5) нами было установлено, что патологическая подвижность у реплантированных зубов отсутствует, костная ткань в области верхушек у данных зубов состоятельна, ортопедические конструкции, опорой для которых послужили реплантированные зубы, стабильны. Анализ зависимости сложности удаления и последующей реплантации позволил сделать вывод, что положительный результат реплантации может быть достигнут путем бережного отношения к тканям периодонта и надкостницы. Таким образом, успех реплантации напрямую зависит от двух факторов: объема разрушения корня зуба и степени повреждения надкостницы и периодонта при удалении.

Литература

1. Andersen JO. Atlas of replantation and transplantation of teeth. Philadelphia: Saunders; 1992. p. 207.
2. Космагамбетова А. Т. История развития операции реплантации зуба. Проблемы стоматологии. 2007; 4: 66–8.
3. Коваленко Е. В., Антонова А. А. Реплантации постоянных зубов у детей. Проблемы и пути решения. Фундаментальные исследования. 2012; 12 (1): 78–81.
4. Пантюхин А. И. Возможности регенерации реплантированного зуба. Сборник статей I международного конгресса по проблемам зубной трансплантологии. Уфа. 1994: 35–7.
5. Иващенко А. В., Баландин Е. И., Зубков Д. В. Роль тканей периодонта в репаративных процессах при реплантации зубов (ближайшие варианты). Клиническая стоматология. 2016; 4 (80): 52–4.
6. Кован Р. Д. Целенаправленная реплантация опорного зуба для удержания съемного частичного протеза. Квинтэссенция (стомат. ежегодник). 1992: 95–100.
7. Богатов А. И. Модифицированный способ реплантации зубов. Сборник статей I международного конгресса по проблемам зубной трансплантологии. Уфа. 1994: 40–2.
8. Богатов А. И. Реплантация зубов. Сборник статей V съезда стоматологической ассоциации России. Москва. 1999: 226–7.
9. Секлетов Г. А. Особенности подготовки зуба к реплантации при полном вывихе зуба. Стоматология. 2008; 87 (1): 83–4.
10. Митрофанов В. И. Реплантация — за и против. Клинический случай реплантации корня, разрушенного и восстановленного культевой вкладкой, с целью сохранения мостовидной конструкции, включающей проблемный зуб, в области которого возник свищевой ход. Эндодонтия Today. 2010; 4: 39–41.
11. Гиоева Ю. А., Матвеева М. Н. Аутогенная трансплантация зубов. Ортодонтия. 2010; 1 (49): 44–52.
12. Михайлова Е. В. Одномоментная реплантация ретинированного зуба при ортодонтической коррекции. Ортодент-Инфо. 1998; 3: 45–6.

References

1. Andersen JO. Atlas of replantation and transplantation of teeth. Philadelphia: Saunders; 1992. p. 207.
2. Kosmagambetova A. T. Istorija razvitija operacij replantacii zuba. Problemy stomatologii. 2007; 4: 66–8.
3. Kovalenko E. V., Antonova A. A. Replantacii postojannyh zubov u detej. Problemy i puti reshenija. Fundamental'nye issledovanija. 2012; 12 (1): 78–81.
4. Pantjuhin A. I. Vozmozhnosti regeneracii replantirovannogo zuba. Sbornik statej I mezhdunarodnogo kongressa po problemam zubnoj transplantologii. Ufa. 1994: 35–7.
5. Ivashhenko A. V., Balandin E. I., Zubkov D. V. Rol' tkanej periodonta v reparativnyh processah pri replantacii zubov (blizhajshie varianty). Klinicheskaja stomatologija. 2016; 4 (80): 52–4.
6. Kovan R. D. Celenapravlennaja replantacija opornogo zuba dlja uderzhanija s'emnogo chastichnogo proteza. Kvintjessencija (stomat. ezhegodnik). 1992: 95–100.
7. Bogatov A. I. Modificirovannyj sposob replantacii zubov. Sbornik statej I mezhdunarodnogo kongressa po problemam zubnoj transplantologii. Ufa. 1994: 40–2.
8. Bogatov A. I. Replantacija zubov. Sbornik statej V s"ezda stomatologicheskoy associacii Rossii. Moskva. 1999: 226–7.
9. Sekletov G. A. Osobennosti podgotovki zuba k replantacii pri polnom vyvihe zuba. Stomatologija. 2008; 87 (1): 83–4.
10. Mitrofanov V. I. Replantacija — za i protiv. Klinicheskij sluchaj replantacii kornja, razrushennogo i vosstanovlennogo kul'tevoj vkladkoj, s cel'ju sohraneniya mostovidnoj konstrukcii, vključajushhej problemnyj zub, v oblasti kotorogo vznik svishhevoj hod. Jendodontija Today. 2010; 4: 39–41.
11. Gioeva Ju. A., Matveeva M. N. Autogennaja transplantacija zubov. Ortodontija. 2010; 1 (49): 44–52.
12. Mihajlova E. V. Odnomomentnaja replantacija retinirovannogo zuba pri ortodonticheskoj korrekcii. Ortodont-Info. 1998; 3: 45–6.